

FMH-Quiz 19

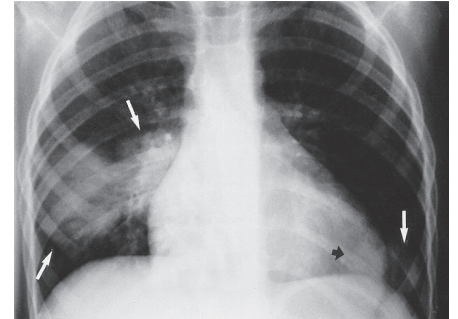
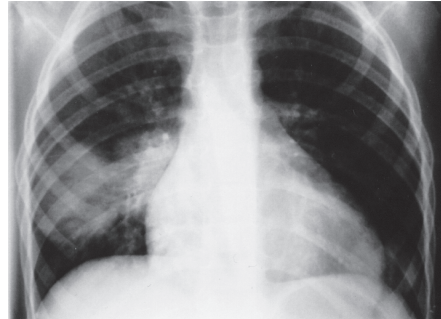
Peter Waibel, St. Gallen

Fallbeschreibung

3½-jähriger Knabe in reduziertem Allgemeinzustand, Fieber, Husten, Auskultation unauffällig.

Kommentar

So genannte «Rundpneumonien»: Erreger ist meistens *Streptococcus pneumoniae*. Dieses Bakterium greift sowohl gesunde als auch immunkompromittierte Kinder an und führt typischerweise akut zu Fieber, Kopfschmerzen, Thorax- oder Abdominalschmerzen. Üblicherweise liegt vorwiegend eine lobäre Verteilung vor. Pleuraergüsse und Empyeme sind nicht selten. Dieser Erreger hat die Tendenz, bei Kleinkindern auffallend runde Konsolidationen zu verursachen, wahrscheinlich als Resultat einer noch wenig entwickelten Kollateralbelüftung.



Mehrere konfluierende Rundherde beidseits (rechts).

Korrespondenzadresse:

Dr. Peter Waibel
 Leitender Arzt Kinderradiologie
 Ostschweizer Kinderspital
 Claudiusstrasse 6
 9006 St. Gallen

