

Recommandations concernant le screening néonatal des cardiopathies congénitales

Romaine Arlettaz, Clinique de néonatalogie, hôpital universitaire de Zurich
Urs Bauersfeld, Service de cardiologie pédiatrique, hôpital pédiatrique universitaire, Zurich

Introduction

Les cardiopathies congénitales (CC) ont une incidence de 6 à 8 pour 1000 naissances vivantes et appartiennent donc aux malformations congénitales les plus fréquentes¹⁻⁴. Environ 17% d'entre elles sont des malformations cardiaques cyanogènes, 9% sont des lésions obstructives du cœur gauche, 57% sont des malformations avec shunt gauche-droit, et 17% sont des malformations variées. Les communications interventriculaires sont les malformations de loin les plus fréquentes et représentent environ 40% de toutes les CC⁴. Le diagnostic d'une CC n'est pas seulement important du point de vue épidémiologique, il permet encore un traitement et une surveillance précoces. Dans le cas d'une CC canal-dépendante, un diagnostic avant la fermeture du canal artériel est primordial. Chez ces nouveau-nés, un retard de diagnostic élève la morbidité et peut même être fatal⁵. Néanmoins, le diagnostic précoce d'une CC chez un nouveau-né est souvent difficile. Selon les données de la littérature, le taux de diagnostic prénatal ne dépasse pas 25%⁶⁻⁸. Une étude effectuée récemment, la FETCH-study, confirme ces résultats et mentionne qu'en Suisse, le taux de diagnostic prénatal de CC s'élève à 23%⁹. Le diagnostic post-natal durant les premiers jours de vie repose en général sur l'examen clinique et permet de poser le diagnostic avant la rentrée à domicile du nouveau-né dans 50 à 75% des cas^{6, 10-11}. La présence d'un souffle cardiaque durant les premiers jours de vie est un mauvais paramètre. De plus, la corrélation entre les signes ou symptômes détectés à l'examen clinique et la sévérité de la lésion cardiaque est pauvre¹²⁻¹³.

Les méthodes diagnostiques les plus connues sont l'examen clinique, la radiographie (Rx), l'électrocardiogramme (ECG) et l'échocardiographie. Une étude multicentrique effectuée récemment¹⁴ montre que l'utilisation systématique du saturomètre (SpO₂) au premier jour de vie est efficace pour détecter de

façon précoce une malformation cardiaque cyanogène.

Quelle est la fiabilité de ces différentes méthodes diagnostiques?

L'examen clinique

En Suisse, l'examen clinique du nouveau-né à la maternité est pratiqué en général au deuxième ou troisième jour de vie. Cet examen devrait dans la mesure du possible s'effectuer dans des conditions optimales: un examinateur expérimenté, qui dispose du temps nécessaire, examine un enfant calme dans un environnement calme. Lors de l'examen clinique, les points suivants doivent être considérés:

L'examen clinique général

L'examen clinique général peut attirer l'attention sur une éventuelle CC associée, comme c'est le cas en présence d'un syndrome dysmorphique ou d'une anomalie chromosomique. L'incidence d'une CC en présence d'une trisomie 13, d'une trisomie 18, ou d'un syndrome de Williams-Beuren est de 90%. Elle est de 40 à 50% en présence d'un syndrome de Down ou d'un syndrome de Turner¹⁵⁻¹⁶. Le nouveau-né avec un syndrome de Down présente une situation particulière: chez ces enfants, la lésion cardiaque la plus courante est le canal atrio-ventriculaire, qui peut rapidement évoluer en hypertension pulmonaire, mais qui d'un autre côté s'accompagne rarement d'un souffle cardiaque, ce qui rend son diagnostic particulièrement délicat. Pour cette raison, une échocardiographie effectuée pendant le premier mois de vie est recommandée chez tous les nouveau-nés avec un syndrome de Down¹⁷.

En plus des enfants présentant un syndrome dysmorphique, les prématurés et les enfants avec un retard de croissance intra-utérin représentent deux catégories à risque, car chez eux, l'incidence de CC est plus élevée que dans une population normale¹⁸. Pour cette raison, l'indication à effectuer une échocar-

diographie doit être généreuse dans ces deux groupes d'enfants à risque.

L'examen clinique cardiaque

L'examen cardiaque doit être effectué de façon systématique et comprend, en plus des signes vitaux et de la palpation abdominale à la recherche d'une hépatomégalie, l'inspection et la palpation cardiaques, l'auscultation, la palpation des pouls périphériques, et la recherche de signes d'insuffisance cardiaque.

L'inspection

L'inspection a pour but principal l'exclusion d'une cyanose centrale. Bien qu'il soit possible de détecter cliniquement une cyanose en présence d'une saturation au-dessous de 80-85%, cela reste très difficile, en particulier chez les nouveau-nés avec peau pigmentée, ou anémiques, ou examinés sous un mauvais éclairage^{16, 19}. Une cyanose centrale peut avoir une origine respiratoire ou cardiaque; elle nécessite toujours des investigations complémentaires et, le cas échéant, un traitement approprié.

Le précordium

La palpation d'un précordium hyperactif est le signe clinique le plus méconnu de CC⁶. Il est néanmoins très important d'apprendre à détecter un précordium hyperactif persistant, car il peut être le premier et parfois le seul signe clinique de CC, et il nécessite en général une investigation cardiologique¹⁵.

L'auscultation

L'auscultation cardiaque doit également être effectuée de façon systématique et comprend le rythme cardiaque, le premier bruit, le deuxième bruit, d'éventuels bruits supplémentaires, et la présence d'un souffle systolique et/ou diastolique.

Le deuxième ton est un élément important de l'auscultation cardiaque, car la plupart des nouveau-nés avec une CC complexe présentent un deuxième bruit unique et souvent accentué^{15, 20}. La présence d'un souffle cardiaque présente une difficulté sérieuse: en effet, jusqu'à 60% des nouveau-nés à terme sains ont un souffle cardiaque durant les premiers jours de vie²¹. Dans la grande majorité des cas, il s'agit d'un souffle fonctionnel. Celui-ci présente les caractéristiques suivantes: le souffle est systolique, éjectionnel, d'intensité faible (1/6 ou 2/6, rarement 3/6), avec un point maximal au niveau de la valve pulmonaire, et parfois une irradiation dans

l'aisselle et dans le dos. Le reste de l'examen cardiaque est normal^{16), 22)-23)}. Le souffle cardiaque fonctionnel néonatal a été étudié de façon approfondie et est généralement attribué aux changements cardio-vasculaires liés à la circulation transitionnelle, tels la persistance du canal artériel mais aussi et surtout la sténose pulmonaire périphérique, qui est physiologique et se normalise dans les 6 premiers mois de vie²³⁾⁻²⁴⁾.

Les pouls périphériques

La palpation des pouls périphériques peut être difficile chez le nouveau-né, surtout s'il est vigoureux ou agité. En présence de pouls fémoraux faibles et simultanément de bons pouls brachiaux, il faut penser à des CC avec perfusion systémique canal-dépendante, la coarctation de l'aorte en étant l'exemple le plus classique^{13), 16), 20), 22)}. D'autre part, il faut être conscient que des pouls fémoraux normaux ne permettent pas d'exclure une telle CC, car ils sont palpables aussi longtemps qu'un shunt droit-gauche au niveau du canal artériel garantit une bonne perfusion systémique de la moitié inférieure du corps²⁵⁾.

L'insuffisance cardiaque

Une insuffisance cardiaque doit être recherchée soigneusement. Le signe clinique le plus fréquent est une fatigue ou un essoufflement lors des repas, symptôme très souvent accompagné d'une tachypnée¹³⁾⁻¹⁵⁾. Lorsqu'une tachypnée au repos, définie par une fréquence respiratoire supérieure à 60 par minute, persiste, il ne faut pas seulement envisager une cause respiratoire, mais également une potentielle insuffisance cardiaque. Si l'insuffisance cardiaque est droite, elle peut également se manifester par une hépatomégalie (foie > 3 cm au-dessous du rebord costal) ou des oedèmes périphériques.

La radiographie et l'électrocardiogramme

Dans certains pays, la radiographie du thorax (Rx) et l'électrocardiogramme (ECG) font partie des investigations de routine chez tout enfant suspect de CC ou même chez tout enfant avec un souffle cardiaque. Plusieurs études ont démontré cependant que la sensibilité et la spécificité de ces investigations sont insuffisantes pour permettre de détecter une lésion cardiaque chez le nouveau-né²⁶⁾⁻²⁸⁾: une Rx et un ECG normaux n'excluent en aucun cas une CC. En revanche, ces deux méthodes d'investigations complémentaires

font généralement partie du bilan pratiqué lorsqu'une CC a été diagnostiquée. Du fait que la Rx et l'ECG ne permettent pas d'accroître les chances de diagnostic, ces examens complémentaires ne peuvent pas être recommandés de façon systématique.

L'échocardiographie

L'échocardiographie bi-dimensionnelle avec Doppler pulsée et Doppler couleur fait preuve d'une sensibilité et d'une spécificité très élevées et elle représente l'investigation complémentaire de choix dans le diagnostic d'une CC. Cette technique est non douloureuse et non invasive mais nécessite un investissement important en temps et en personnel. De surcroît, les coûts élevés ne justifient pas son utilisation comme screening néonatal à la recherche de CC^{26), 29)}.

Le rôle de la saturométrie

La saturométrie (SpO₂) est utilisée depuis les années 80 pour monitorer les nouveau-nés atteints de troubles respiratoires ou cardiaques. Une étude effectuée récemment¹⁴⁾ a étudié le rôle d'un screening à l'aide de la

SpO₂ dans le diagnostic précoce de CC chez le nouveau-né. L'hypothèse de travail était la suivante: une mesure de la SpO₂ post-ductale chez tous les nouveau-nés au premier jour de vie devrait aider à diagnostiquer des CC cyanogènes ou à perfusion systémique dépendante du canal artériel, même si le nouveau-né est asymptomatique. Cette étude a été conduite de façon prospective et multicentrique dans quatre hôpitaux de Zurich (hôpital universitaire, hôpital de Zollikerberg, Triemlispital, et hôpital pédiatrique universitaire). Pendant une année, tous les nouveau-nés dès 35 semaines de grossesse hospitalisés à la maternité ont été inclus dans l'étude. Au premier jour de vie, une SpO₂ post-ductale a été effectuée au pied. En cas de valeur inférieure à 95%, un examen clinique et une échocardiographie ont été pratiqués, dont l'urgence dépendait de la valeur de la SpO₂ et d'éventuels signes cliniques. Au total, 3262 nouveau-nés ont été étudiés. Leurs valeurs de SpO₂ sont représentées sur la fig. 1. Une SpO₂ inférieure à 95% a nécessité une échocardiographie chez 24 enfants, parmi lesquels 17 avaient une CC (dont 15 une CC cyanogène et 2 une CC non cyanogène mais associée à une hypertension pul-

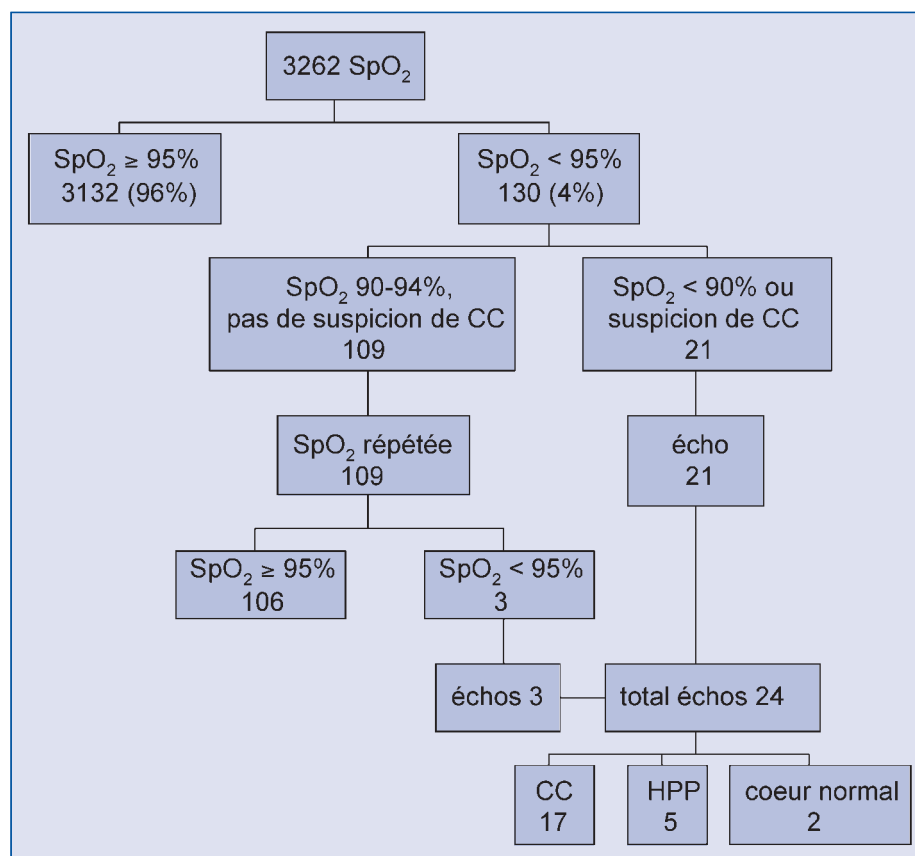


Figure 1: Valeurs de saturométrie et investigations complémentaires
SpO₂ saturométrie, CC cardiopathie congénitale, HPP hypertension pulmonaire persistante.

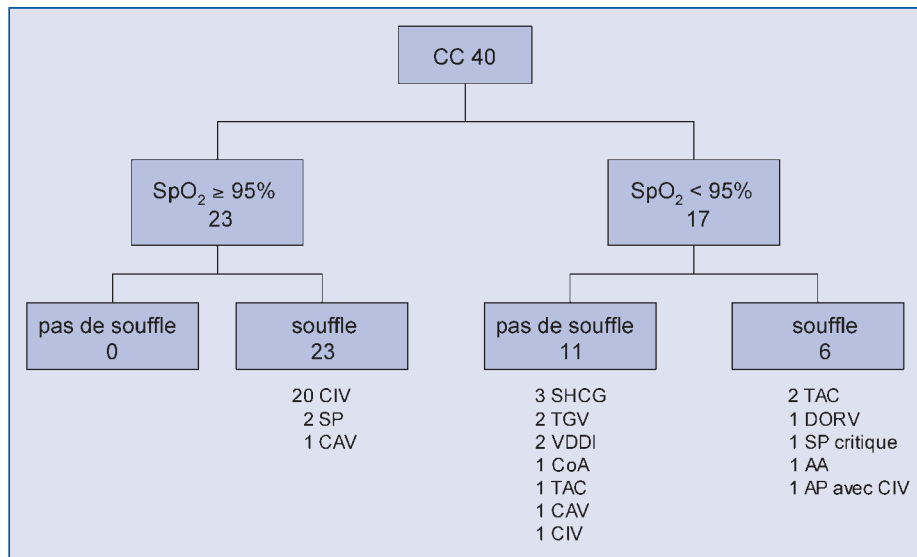


Figure 2: Caractéristiques des nouveau-nés avec cardiopathie congénitale

CIV communication interventriculaire, SP sténose pulmonaire, CAV canal atrio-ventriculaire, SHCG syndrome d'hypoplasie du cœur gauche, TGV transposition des gros vaisseaux, VDDI ventricule droit à double issue, CoA coarctation de l'aorte, TAC tronc artériel commun, AA atrésie de l'aorte, AP atrésie pulmonaire, SpO₂ saturomètre, CC cardiopathie congénitale.

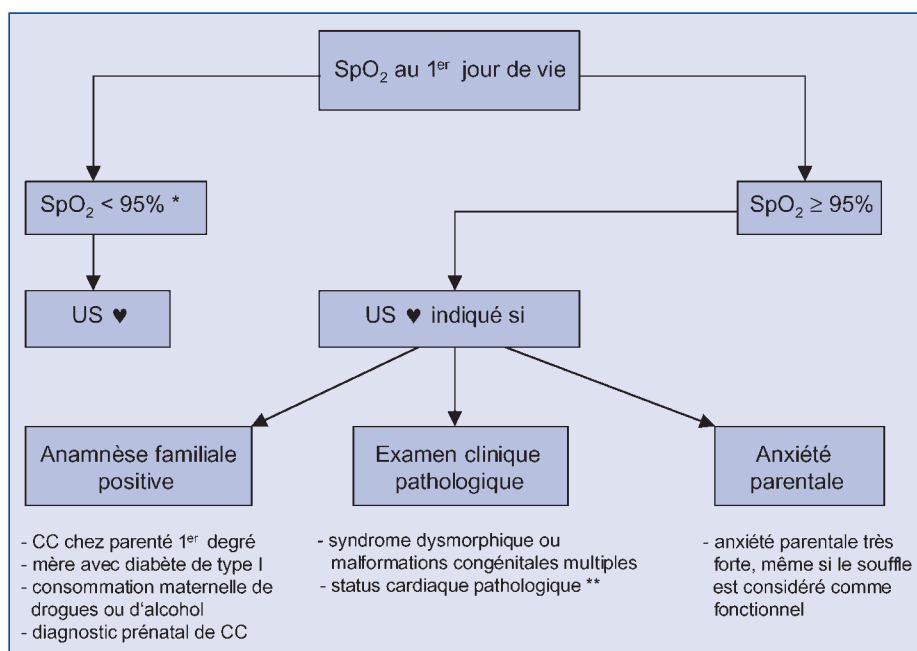


Figure 3: Indications à effectuer une échocardiographie

* Une SpO₂ < 90% nécessite un US ♥ en urgence; une valeur de SpO₂ entre 90 et 94% nécessite un contrôle après quelques heures et, si la SpO₂ persiste < 95%, un US ♥ est indiqué.

** Persistance d'un précordium accentué, deuxième bruit cardiaque pathologique, suspicion de souffle organique, pouls périphériques faibles ou absents, signes cliniques d'insuffisance cardiaque, troubles du rythme cardiaque

monaire), 5 avaient une anatomie cardiaque normale mais une hypertension pulmonaire avec shunt droit-gauche au niveau du canal artériel ou du foramen ovale, et 2 enfants avaient un cœur normal. Au total, un diagnostic de CC a été posé chez 40 enfants (fig. 2). En plus des 17 enfants avec une SpO₂ insuffisante, dont 11 avaient bénéficié d'un diagnostic prénatal, 23 en-

fants avaient une CC et une SpO₂ ≥ 95%. Chez ces 23 enfants, c'est un souffle cardiaque qui a conduit au diagnostic. En revanche, dans le groupe des 17 enfants avec une SpO₂ insuffisante, seuls 6 enfants présentaient un souffle cardiaque (fig. 2). Si l'on considère les CC cyanogènes uniquement, la sensibilité de la saturométrie utilisée en screening est de 100%, la spécifici-

té de 99.7% et la valeur prédictive positive est de 63%. Si la sensibilité est optimale, la valeur prédictive positive n'est pas très élevée en raison des enfants présentant une hypertension pulmonaire persistante. Leur nombre est relativement élevé car les mesures ont été effectuées au premier jour de vie déjà. Loin de considérer ces faux positifs comme un problème, nous jugeons important de poser un diagnostic exact et de façon précoce chez ces enfants, afin de leur fournir une surveillance et un traitement appropriés et de pouvoir suivre l'évolution de la pression pulmonaire jusqu'à sa normalisation.

Ces résultats, qui confirment d'autres données de la littérature³⁰⁻³², démontrent qu'un screening à l'aide d'un saturomètre est fiable dans le diagnostic de CC cyanogènes chez le nouveau-né même lorsqu'il est asymptomatique.

Recommandations concernant la détection néonatale de CC dans les maternités suisses

Dans le but d'améliorer la détection néonatale de CC, il est recommandé d'effectuer une mesure systématique de la SpO₂ post-ductale en plus de l'examen clinique de routine (fig. 3). Les Sociétés Suisses de Néonatalogie et de Cardiologie Pédiatrique recommandent un screening au moyen d'un saturomètre chez tous les nouveau-nés. Cette mesure doit être post-ductale, donc effectuée à un pied, au premier jour de vie, de préférence lorsque que le bébé dort ou est tranquille. Dès que l'onde pulsatile est bonne, la valeur maximale de saturation est notée. La mesure se fait pendant deux minutes au maximum. Une valeur de SpO₂ ≥ 95% est considérée comme normale.

En cas de valeurs comprises entre 90 et 94% et si l'examen clinique ne laisse pas suspecter de CC, la SpO₂ peut être répétée après quelques heures. Une deuxième valeur également inférieure à 95% pose l'indication à un contrôle échocardiographique. En cas de valeurs inférieures à 90% ou si des signes cliniques évocateurs d'une lésion cardiaque sont présents, une échocardiographie doit être pratiquée rapidement et, le cas échéant, le nouveau-né doit être transféré en urgence dans un service de néonatalogie avec consultation de cardiologie pédiatrique. Si la SpO₂ est normale, les indications supplémentaires à montrer l'enfant à un cardiologue pédiatre sont les suivantes: une anamnèse familiale positive, un examen clini-

que évocateur de CC, ou une anxiété parentale importante³³⁾ (fig. 3).

Conclusion

La détection de CC chez le nouveau-né est difficile. Un diagnostic tardif peut augmenter la morbidité et peut même être fatal. Un examen clinique néonatal normal ne permet pas d'exclure une CC.

L'utilisation systématique de la SpO₂ est une méthode complémentaire efficace et simple; elle permet de diagnostiquer de façon fiable et rapide une CC cyanogène. Un screening à l'aide de la SpO₂ chez tous les nouveau-nés au premier jour de vie associé à un examen clinique soigné devrait permettre de diagnostiquer une CC complexe à un stade précoce.

Références

- Hoffman JIE, Christianson R. Congenital heart disease in a cohort of 19,502 births with long-term follow-up. *Am J Cardiol* 1978; 42: 641-7.
- Hoffman JIE. Congenital heart disease: incidence and inheritance. *Pediatr Clin N Am* 1990; 37: 25-41.
- Hoffman JIE, Kaplan S. The incidence of congenital heart disease. *J Am Coll Cardiol* 2002; 39: 1890-1900.
- Calzolari E, Garani G, Cocchi C, Magnani C, Rivieri F, Neville A, Astolfi G, Baroncini A, Garavelli L, Gualandi F, Scorrano M, Bosi G and IMER Working Group. Congenital heart defects: 15 years of experience fo the Emilia-Romagna Registry (Italy). *Europ J Epidemiol* 2003; 18: 773-80.
- Pfammatter JP, Stocker FP. Delayed recognition of hemodynamically relevant congenital heart disease. *Eur J Pediatr* 2001; 160: 231-4.
- Acharya G, Sitras V, Maltau JM, Dahl LB, Kaarsen PI, Hanssen TA, Lunde P. Major congenital heart disease in Northern Norway: shortcomings of pre- and post-natal diagnosis. *Acta Obstet Gynecol Scand* 2004; 83: 1124-9.
- Bull C. for the British Paediatric Cardiac Association. Current and potential impact of fetal diagnosis on prevalence and spectrum of serious congenital heart disease at term in the UK. *Lancet* 1999; 354: 1242-7.
- Khoshnood B, De Vigan C, Vodovar V, Goujard J, Lhomme A, Bonnet D, Goffinet F. Trends in prenatal diagnosis, pregnancy termination, and perinatal mortality of newborns with congenital heart disease in France, 1983-2000: a population-based evaluation. *Pediatr* 2005; 115: 95-101.
- Fasnacht M, Pfammatter JP, Ghisla R, Sekarski N, Steinmann H, Kuen P, Guenthard J. FETCH-study: prospective fetal cardiology study in Switzerland. *Cardiology in the Young* 2005; 15(suppl2): 35A.
- Ainsworth SB, Wyllie JP, Wren C. Prevalence and clinical significance of cardiac murmurs in neonates. *Arch Dis Child Fetal Neonatal Ed* 1999; 80: F43-5.
- Meberg A, Otterstad JE, Froland G, Hals J, Sörland SJ. Early clinical screening of neonates for congenital heart defects: the cases we miss. *Cardiol Young* 1999; 9: 169-74.
- Wren C, Richmond S, Donaldson L. Presentation of congenital heart disease in infancy: implication for routine examination. *Arch Dis Child Fetal Neonatal Ed* 1999; 80: F49-53.
- Silove ED. Assessment and management of congenital heart disease in the newborn by the district paediatrician. *Arch Dis Child* 1994; 70: F71-4.
- Arlettaz R, Bauschatz AS, Mönkhoff M, Essers B, Baurfeld U. The contribution of pulse oximetry to early detection of congenital heart disease in newborns. *Eur J Pediatr*, <http://dx.doi.org/10.1007/s00431-005-0006-y>.
- Harris JP. Evaluation of heart murmurs. *Pediatr Rev* 1994; 15: 490-4.
- Moss AJ. Clues in diagnosing congenital heart disease. *West J Med* 1992; 156: 392-8.
- Kraus M, Arbenz U, Günthard J. Kongenitale Herzfehler bei Kindern mit Down-Syndrom. *Schweiz. Ärztezeitung* 1995; 76: 1575-7.
- Kuehl KS, Loffredo CA, Ferencz C. Failure to diagnose congenital heart disease in infancy. *Pediatr* 1999; 103: 743-7.
- Rein AJT, Omokhodion SI, Nir A. Significance of a cardiac murmur as the sole clinical sign in the newborn. *Clin Pediatr* 2000; 39: 511-20.
- Frommelt MA. Differential diagnosis and approach to a heart murmur in term infants. *Pediatr Clin N Am* 2004; 51: 1023-32.
- Braudo M, Rowe RD. Auscultation of the heart - early neonatal period. *Amer J Dis Child* 1961; 101: 67-78.
- Rosenthal A. How to distinguish between innocent and pathologic murmurs in childhood. *Pediatr Clin N Am* 1984; 31: 1229-40.
- Arlettaz R, Archer N, Wilkinson AR. Natural history of innocent heart murmurs in newborn babies: controlled echocardiographic study. *Arch Dis Child Fetal Neonatal Ed* 1998; 78: F166-70.
- Danilowicz DA, Rudolph AM, Hoffman JIE, Heymann M. Physiologic pressure differences between main and branch pulmonary arteries in infants. *Circulation* 1972; 45: 410-9.
- Richmond S, Wren C. Early diagnosis of congenital heart disease. *Semin Neonatol* 2001; 6: 27-35.
- Marino BS, Bird GL, Wernovsky G. Diagnosis and management of the newborn with suspected congenital heart disease. *Clin Perinatol* 2001; 28: 91-133.
- Yi MS, Kimball TR, Tsevat J, Mrus JM, Kotagal UR. Evaluation of heart murmurs in children: cost-effectiveness and practical implications. *J Pediatr* 2002; 141: 504-11.
- McLeod C. Evaluating cardiac murmurs; are diagnostic tests helpful? *Ir Med J* 2001;94: 154-5.
- Danford DA. Clinical and basic laboratory assessment of children for possible congenital heart disease. *Curr Opin Pediatr* 2000; 12: 487-91.
- Richmond S, Reay G, Abu-Harb M. Routine pulse oximetry in the asymptomatic newborn. *Arch Dis Child Fet Neonatal Ed* 2002; 87: F83-8.
- Koppel RI, Druschel CM, Carter T, Goldberg BE, Mehta PN, Talwar R, Bierman FZ. Effectiveness of pulse oximetry screening for congenital heart disease in asymptomatic newborns. *Pediatr* 2003; 111: 451-5.
- Reich JD, Miller S, Brogdon B, Casatelli J, Gompf TC, Huhta JC, Sullivan K. The use of pulse oximetry to detect congenital heart disease. *J Pediatr* 2003; 142: 268-72.
- Giuffrè RM, Walker I, Vaillancourt S, Gupta S. Opening Pandora's box: parental anxiety and the assessment of childhood murmurs. *Can J Cardiol* 2002; 18: 406-14.

Abbreviations

CC: cardiopathie congénitale
ECG: électrocardiogramme
Rx: radiographie
SpO₂: saturométrie

Correspondance:

Dr. med. Romaine Arlettaz
Clinique de néonatalogie
Hôpital universitaire
Frauenklinikstrasse 10
CH-8091 Zurich
Tél. +41 44 255 35 82
Fax +41 44 255 44 32
romaine.arlettaz@usz.ch